

# Experiencia con colgajos libres en un centro médico colombiano de alta complejidad

## Experience with free flaps in a highly complex Colombian medical center



Pava L.C.

Liz Carolina PAVA\*, Lorena PATARROYO VILLALOBOS\*\*, Alexander CASALLAS SÁNCHEZ\*\*\*, Andrés Esteban JARAMILLO DEL RÍO\*\*\*, Erika MÉNDEZ ORDÓÑEZ\*\*\*\*

### Resumen

**Introducción y objetivo.** La transferencia de tejido libre se ha convertido en una herramienta cada vez más importante en la Cirugía Plástica Reconstructiva. A pesar de las altas tasas de éxito reportadas en la literatura, el procedimiento puede fallar por variables ajenas a la técnica quirúrgica.

Realizamos este estudio con el objetivo de conocer la frecuencia de complicaciones en un grupo de pacientes sometidos a transferencia de tejido libre en la Clínica Los Nogales en Bogotá, Colombia, así como determinar los factores ajenos a la técnica quirúrgica con el fin de proponer medidas que optimicen la probabilidad de éxito del procedimiento.

**Material y métodos.** Estudio descriptivo, serie de casos, en el que analizamos retrospectivamente las historias clínicas de 40 pacientes sometidos a reconstrucción con colgajo libre durante los años 2017 a 2021. Evaluamos las variables preoperatorias, intraoperatorias y postoperatorias de cada uno de estos pacientes.

**Resultados.** Los 40 casos de transferencia de tejido libre incluyeron 37 reconstrucciones (92.5%) secundarias a resección oncológica y 3 a trauma agudo (7.5%). El colgajo anterolateral de muslo (ALT) fue el colgajo libre realizado con mayor frecuencia (50%), seguido del colgajo de perforantes de la arteria epigástrica inferior profunda (DIEP) (22.5%), el colgajo libre de peroné (17.5%) y el colgajo radial (10%). El 15% de las reconstrucciones fueron fallidas: en el 10% de los casos por trombosis venosa y en el 5% de los casos por trombosis arterial de la anastomosis. La edad, la radioterapia y el nivel de hemoglobina preoperatoria parecen no afectar la supervivencia del colgajo. El tabaquismo fue determinante en la ocurrencia de complicaciones importantes del colgajo. Las complicaciones médicas postoperatorias ocurrieron en el 20% de los casos, predominando las cardíacas.

**Conclusiones.** Cada período de la reconstrucción con colgajo libre involucra factores que probablemente influyan en el resultado del procedimiento. Nuestro estudio indica que la edad y el antecedente de tabaquismo son factores clave en este sentido.

**Palabras clave** Colgajo libre, Transferencia tejido libre, Pérdida colgajo, Trombosis venosa, Complicaciones médicas.

**Nivel de evidencia científica****Recibido (esta versión)**

20 noviembre / 2022

**Aceptado**

5 febrero / 2023

**Conflicto de intereses:** Los autores declaran no tener ningún interés financiero relacionado con el contenido de este artículo.

**Financiación:** No hubo fuentes externas de financiación para este trabajo.

### Abstract

**Background and objective.** Free tissue transfer has become an increasingly important tool in Plastic Reconstructive Surgery. Despite the high success rates reported in the literature, the procedure can fail due to variables unrelated to the surgical technique.

We carried out this study to know the frequency of complications in a group of patients undergoing free tissue transfer at the Clínica Los Nogales in Bogotá, Colombia, as well as determining factors unrelated to the surgical technique to propose measures that optimize the probability of success of the procedure.

**Methods.** Descriptive case series study, in which we retrospectively analyzed the medical records of 40 patients undergoing free flap reconstruction between 2017 and 2021. We evaluated the preoperative, intraoperative, and postoperative variables of each of these patients.

**Results.** The 40 cases of free tissue transfer included 37 reconstructions (92.5%) secondary to oncological resection and 3 to acute trauma (7.5%). The anterolateral thigh (ALT) flap was the most frequently performed free flap (50%), followed by the deep inferior epigastric artery perforator (DIEP) flap (22.5%), the fibular free flap (17.5%) and the radial flap (10%). Fifteen per cent of the reconstructions were unsuccessful: in 10% of cases due to venous thrombosis, and in 5% of cases due to arterial thrombosis of the anastomosis. Age, radiotherapy and preoperative hemoglobin level do not seem to affect flap survival. Smoking was a determining factor in the occurrence of important complications of the flap. Postoperative medical complications occurred in 20% of cases, predominantly cardiac complications.

**Conclusions.** Each period of free flap reconstruction involves factors that are likely to influence the outcome of the procedure. Our study indicates that age and smoking history are key factors in this regard.

**Key words** Free tissue flaps, Free tissue transfer, Venous thrombosis, Medical complications..

**Level of evidence****Received (this version)**

November 20 / 2022

**Accepted**

February 5 / 2023

\* Residente de Cirugía Plástica, Universidad El Bosque, Bogotá, Colombia.

\*\* Cirujano Plástico, Pontificia Universidad Javeriana, Bogotá, Colombia.

\*\*\* Cirujano Plástico, Universidad El Bosque, Bogotá, Colombia.

\*\*\*\* Médico Epidemiólogo Clínico, Universidad El Bosque, Bogotá, Colombia.

## Introducción

La transferencia de tejido libre se ha convertido en una herramienta cada vez más importante en la Cirugía Plástica Reconstructiva. Desde el desarrollo de los métodos necesarios para la transferencia de tejido libre en la década de 1960, los avances han llevado a tasas de éxito que van del 90 al 99%.<sup>(1)</sup> A pesar de las altas tasas de éxito reportadas en la literatura, el procedimiento puede fallar por variables ajenas a la técnica quirúrgica. Estudios foráneos han demostrado su importante influencia en este tema, no obstante, a día de hoy, son escasos los estudios colombianos que hayan descrito al menos su rol en este tipo de procedimiento.

La Clínica Los Nogales es un centro de cuarto nivel ubicado en la ciudad de Bogotá (Colombia), que ofrece servicios de alta complejidad y dispone de un equipo de profesionales que poseen experiencia con un alto nivel científico y académico en el país. El Servicio de Cirugía Plástica cuenta con 7 cirujanos plásticos, 2 microcirujanos y un médico residente en formación de la Universidad El Bosque (Bogotá, Colombia). Se realizan en promedio 40 transferencias de tejido libre al año en esta institución.

El objetivo de este estudio fue conocer la frecuencia de complicaciones médicas postoperatorias y aquellas relacionadas con el colgajo libre en un grupo de pacientes sometidos a transferencia de tejido libre en este centro médico colombiano así como determinar los factores ajenos a la técnica quirúrgica con el fin de proponer medidas que optimicen la probabilidad de éxito del procedimiento.

## Material y método

Diseñamos un estudio descriptivo, tipo serie de casos en el que revisamos retrospectivamente las historias clínicas de 40 pacientes sometidos a reconstrucción con colgajo libre durante los años 2017 a 2021 en la Clínica Los Nogales de Bogotá, Colombia. Este estudio contó con la aprobación del Comité de Ética de la Universidad El Bosque de la misma ciudad. Todas las reconstrucciones fueron realizadas por los autores Lorena Patarroyo y Alexander Casallas.

Evaluamos las variables preoperatorias, intraoperatorias y postoperatorias en 40 transferencias de tejido libre. Las variables demográficas fueron edad y género. Las variables clínicas incluyeron motivo del colgajo, comorbilidad médica, consumo de cigarrillos, radioterapia previa y valores de creatinina y hemoglobina preoperatorios. Las variables intraoperatorias incluyeron el tipo de colgajo libre realizado, el tiempo quirúrgico, vaso

receptor, transfusiones de sangre y uso de vasopresores. Las variables postoperatorias evaluadas fueron la pérdida del colgajo libre, complicaciones relacionadas con el colgajo libre, complicaciones médicas y reintervención. Todos los pacientes recibieron profilaxis antitrombótica con heparina de bajo peso molecular.

Registramos las variables en una base de datos en el programa Excel 2020 y los cálculos estadísticos fueron realizados mediante el uso del paquete SPSS.

## Resultados

La edad de los pacientes osciló entre los 18 y 87 años, siendo la edad promedio de 53.85 años. Hubo 21 pacientes hombres (52.5%) y 19 mujeres (47.5%).

Del total de las reconstrucciones, 37 (92.5%) fueron secundarias a resección por cáncer y 3 a trauma agudo (7.5%). La Tabla I ilustra los diagnósticos. Cinco pacientes eran fumadores (12.5%) y solo 1 paciente tenía antecedente de diabetes mellitus (2.5%). El 7.5% (3 casos) de los pacientes tenían hemoglobina preoperatoria con valores menores a 10 g/dl y ninguno de ellos cursaba con antecedente de enfermedad renal crónica.

El tiempo quirúrgico osciló de 8 a 12 horas. Se realizaron diferentes colgajos libres. El colgajo anterolateral de muslo (ATL) fue el colgajo libre realizado con mayor frecuencia (20 casos, 50%), seguido del colgajo de perforantes de la arteria epigástrica inferior profunda (DIEP) (9 casos, 22.5%), el colgajo libre de peroné (7 casos, 17.5%) y el colgajo radial (4 casos, 10%).

Tabla I. Diagnósticos en los pacientes del grupo de estudio

Diagnóstico	N°
Carcinoma escamocelular	15
Cáncer de mama	9
Sarcoma	4
Carcinoma basocelular	3
Ameloblastoma	1
Dermatofibrosarcoma protuberans	1
Carcinoma de células de Merckel	1
Queratoacantoma	1
Carcinoma adenoide	1
Carcinoma mioepitelial	1
Accidente de tránsito	3
<b>Total</b>	<b>40</b>

Los 40 casos incluyeron 37 reconstrucciones después de cirugía oncológica (92.5%) y las 3 reconstrucciones restantes se realizaron después de un trauma agudo (7.5%). El 8% (3 casos) de los pacientes de cáncer recibió radioterapia preoperatoria.

Los vasos receptores más usados fueron los vasos faciales (16 casos, 40%) y mamaros internos (9 casos, 22.5%). La Tabla II indica la variedad total de los vasos receptores usados. El 17.5% (7 casos) de los pacientes requirió transfusión durante el transoperatorio y el 35% (14 casos) requirió la administración de vasopresores.

Tabla II. Vasos receptores

Vaso receptor	N	%
Facial	16	40
Mamaria interna	9	22.5
Tibial anterior	4	10
Temporal superficial	3	7.5
Sural	1	2.5
Tiroidea superior	1	2.5
Cervical transversa	1	2.5
Otro	5	12.5
<b>Total</b>	<b>40</b>	<b>100</b>

De las 40 reconstrucciones realizadas en esta serie, 6 (15%) fueron fallidas: en el 10% de los casos (4 casos), por trombosis venosa y en el 5% (2 casos) por trombosis arterial de la anastomosis. Se presentaron 3 casos de dehiscencia (7.5%) que se manejaron mediante curaciones, 1 caso de infección (2.5%) que requirió manejo antibiótico prolongado y 2 casos de necrosis parcial del colgajo (5%); estos últimos requirieron reintervención para desbridamiento quirúrgico. Las complicaciones relacionadas con el colgajo libre se muestran en la Fig. 1.

En el análisis bivariado obtuvimos los resultados que se describen a continuación.

Edad. De los 19 pacientes menores de 60 años a quienes se les realizó reconstrucción con colgajo libre, el 15.8% (3 pacientes) presentó pérdida del mismo. Por su parte, el 14.3% (3 pacientes) de los 21 mayores de 60 años tuvo el mismo resultado.

Radioterapia. De los 6 pacientes que perdieron el colgajo, ninguno recibió radioterapia preoperatoria.

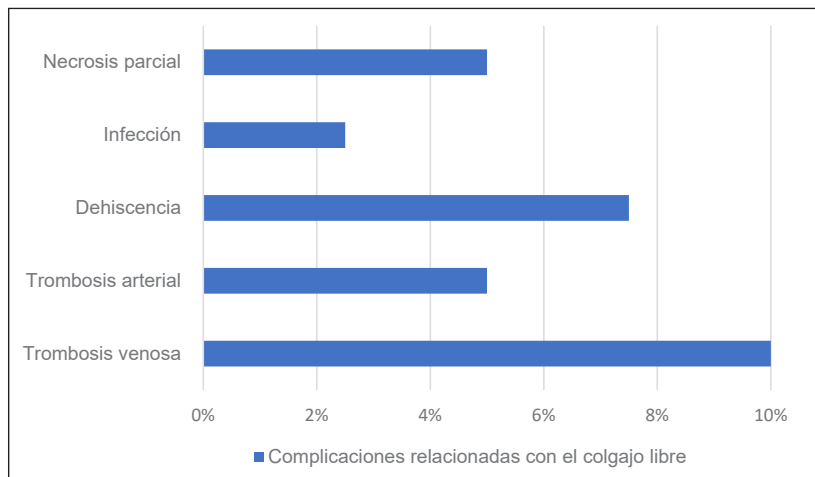


Fig 1. Complicaciones relacionadas con el colgajo libre

Hemoglobina. Ninguno de los pacientes que cursó con pérdida del colgajo tenía hemoglobina menor de 10 g/dl.

Tabaquismo. Del total de fumadores (5 pacientes), ninguno tuvo pérdida del colgajo. No obstante, 3 presentaron complicaciones relacionadas con la cirugía: 2 pacientes cursaron con dehiscencia del colgajo y 1 con trombosis venosa.

Transfusión. De los 40 sujetos muestrales, solo 7 recibieron transfusión sanguínea. De estos, solo 1 tuvo pérdida del colgajo.

El 80% (32 casos) de los pacientes intervenidos no cursó con complicaciones médicas. El restante (8 casos, 20%) presentó complicaciones médicas que incluyeron: 1 caso de accidente cerebrovascular (ACV); 2 casos de taquicardia supraventricular que revirtieron farmacológicamente; 1 caso de hematoma cervical que requirió reintervención para drenaje, y 1 caso de linfedema secundario en miembros inferiores que se manejó con prendas de compresión. Estos casos constituyen el 12.5% (5 casos) del total de la muestra.

Adicionalmente, 3 pacientes (7.5%) fallecieron durante el período postoperatorio de 30 días. Las causas de la muerte fueron 1 fallo multiorgánico y 2 paros cardíacos.

## Discusión

La transferencia de tejido libre nace frente a la necesidad de realizar una reconstrucción de calidad y con mínimas secuelas en el área donante. A lo largo de los años se ha podido evidenciar una optimización cada vez mayor de este procedimiento gracias al perfeccionamiento de las técnicas, la aplicación de protocolos y los cada vez mejores equipos quirúrgicos, todo lo cual se ha traducido en un considerable aumento de las tasas de éxito, que inicialmente se ubicaban dentro del rango del 40 al 50% y en la actualidad han alcanzado el 90% e incluso el 99% en algunos casos.<sup>(1,2)</sup> En nuestra serie encontramos que el 85% de las reconstrucciones se realizaron con éxito.

A pesar de las altas tasas de éxito reportadas en la literatura, el procedimiento puede fallar por variables ajenas a la técnica quirúrgica o por complicaciones del paciente.<sup>(3)</sup>

Los resultados arrojados por Beausang y col. en 203 concluyen que, aunque las complicaciones médicas y el tiempo de hospitalización son mayores en la población de edad avanzada, la edad como criterio único no debe considerarse una contraindicación para los procedimientos de transferencia de tejido libre.<sup>(4)</sup>

Dados los resultados obtenidos en nuestra serie, en la que nos enfrentamos con un número similar de pérdidas del colgajo en pacientes con menos de 60 años y pacientes mayores, confirmamos que, en nuestra experiencia, la edad como criterio único no es un factor determinante en el éxito del colgajo.

Sin embargo, relacionada la variable edad con las complicaciones médicas asociadas a la intervención, pudimos observar que el 36.84% de los pacientes mayores de 60 años presentaron complicaciones médicas. De los 21 pacientes mayores de 60 años, 7 tuvieron diferentes complicaciones médicas y de estos, 3 llegaron al procedimiento con comorbilidades. Es importante destacar que, pese a las complicaciones presentadas durante y después del procedimiento, solo 2 colgajos se perdieron, y en 5 de las 7 reconstrucciones el colgajo sobrevivió. De los casos mencionados, hubo 3 pacientes en el rango de 60 a 70 años, en los que no hubo pérdida del colgajo. Las complicaciones asociadas a estos pacientes fueron: taquicardia supraventricular, ACV y fallo renal agudo. Este último, de 68 años, falleció tras presentar fallo multiorgánico.

Tres pacientes se encontraron en la categoría de 70 a 80 años. Dos de ellos fallecieron debido a un paro cardiorrespiratorio. Vale la pena mencionar que estos pacientes tuvieron una hospitalización prolongada en UCI, requiriendo soporte vasopresor y, pese a los esfuerzos médicos, presentaron deterioro en los signos vitales y finalmente cursaron con paro cardíaco y fallecieron. No obstante, solo 1 de los 3 colgajos en este grupo etario no sobrevivió.

Describimos el caso de la última paciente que completa el grupo de mayores de 60 años con complicaciones médicas más adelante, en el apartado relacionado con trombosis vascular. Sin embargo, vale la pena destacar que se trató de una paciente de 81 años, con múltiples comorbilidades, que presentó pérdida del colgajo.

En el estudio retrospectivo realizado por Bozikov y col. en 2006, se demostró que los pacientes diabéticos tenían 5 veces más probabilidades de desarrollar complicaciones asociadas con el colgajo libre y, luego de tomar medidas tendentes a optimizar el estado general del paciente, la tasa de éxito mejoró del 85% al 94.3%.<sup>(5)</sup>

El único paciente diabético de esta serie no presentó complicaciones.

Otro factor importante que podría perjudicar el resultado de la cirugía es la exposición de los vasos receptores a radioterapia antes del procedimiento. La evidencia respecto a esto es contradictoria, ya que según el estudio realizado por Pohlenz y col. “la radioterapia preoperatoria fue uno de los principales factores asociados con un mayor riesgo de complicaciones en el sitio receptor”;<sup>(6)</sup>

mientras que según la experiencia de Choi y col. “la radioterapia puede ser administrada de manera segura antes o después de la cirugía a pacientes sometidos a reconstrucción de cabeza y cuello con colgajo libre en un centro de derivación quirúrgica experimentado”.<sup>(7)</sup>

En nuestro estudio, que contó con la participación de 37 pacientes oncológicos, solo 3 de ellos fueron sometidos a radioterapia preoperatoria y ninguno cursó con pérdida del colgajo. En conclusión, en nuestra experiencia, la radioterapia preoperatoria no afectó la supervivencia del colgajo libre.

Hill y col. han demostrado que existe un riesgo significativamente mayor de fallo del colgajo libre, particularmente por trombosis vascular, con hematocrito menor del 30% y hemoglobina menor de 10 gr / dl.<sup>(8)</sup>

En nuestro estudio tuvimos 3 pacientes con trombosis vascular, cuyas características son importantes de mencionar.

El primero, una mujer joven, fumadora, ingresó en la institución tras sufrir un trauma severo de miembro inferior producto de un accidente en moto, tras lo cual presenta fractura abierta de tibia que requirió múltiples intervenciones previas a la reconstrucción microquirúrgica de la extremidad inferior. Adicionalmente, la paciente requirió una transfusión de sangre antes de la reconstrucción con colgajo libre, ya que la hemoglobina se encontraba por debajo de 10 g/dl. En el postoperatorio inmediato se evidenciaron signos de congestión venosa en el colgajo, por lo cual fue llevada nuevamente a cirugía para revisión de la anastomosis. La multiplicidad de factores adversos para el éxito de la microcirugía derivó en trombosis vascular, hecho que puso en riesgo la vitalidad del colgajo. No obstante, tras una nueva anastomosis, se logró la supervivencia del colgajo.

Otro de los casos con trombosis vascular fue el de una mujer joven con cáncer de mama, no fumadora, con hemoglobina de 15 g/dl y un nivel de hematocrito del 47% en el preoperatorio, que fue llevada a reconstrucción mamaria con colgajo DIEP. Sin embargo, el colgajo presentó signos de congestión venosa y la paciente fue llevada nuevamente a cirugía para su revisión, del colgajo, encontrando trombosis de la anastomosis venosa. Esto llevó a la realización de una nueva anastomosis; no obstante, 5 días más tarde se evidenció una nueva congestión venosa y pérdida completa del colgajo.

En tercer lugar tuvimos una paciente oncológica de 81 años, no fumadora, con antecedentes de hipertensión arterial, aterosclerosis y enfermedad venosa crónica, con buenos niveles de hemoglobina y hematocrito preoperatorios, quien fue llevada a maxilectomía por compromiso de carcinoma escamocelular y posterior reconstrucción con colgajo libre de peroné. En el postoperatorio

inmediato presentó signos de congestión venosa, por lo cual fue llevada nuevamente a sala de cirugía para revisión del colgajo encontrando trombosis venosa. A pesar de realizar múltiples veces la anastomosis, no se logró la supervivencia del colgajo.

A partir de los resultados obtenidos en las pacientes que presentaron trombosis se puede observar que los niveles de hemoglobina y hematocrito no fueron determinantes en la supervivencia del colgajo. Sin embargo, queda en evidencia la fuerte correlación entre la trombosis venosa y la pérdida del colgajo, tal y como se describe en la literatura actual.<sup>(3)</sup>

Los efectos nocivos del consumo de cigarrillos han sido ampliamente descritos en la literatura. Entre ellos, la isquemia local que produce en los tejidos y las alteraciones en la cicatrización.<sup>(9)</sup> Según los hallazgos de Clark y col. en 2007, el tabaquismo es un predictor potencial de complicaciones postoperatorias después de la reconstrucción con colgajos para cáncer de cabeza y cuello. En nuestra serie contamos con 5 pacientes fumadores, ninguno de los cuales cursó con pérdida del colgajo. No obstante, 3 de ellos (60%) presentaron complicaciones relacionadas con el procedimiento, resultados que confirman las conclusiones plasmadas en la literatura actual. De los 3 pacientes con complicaciones, 2 (40%) cursaron con dehiscencia del colgajo. El primero de ellos, un joven de 26 años sin comorbilidades, con múltiples carcinomas escamocelulares en la región frontal, que requirió resección y posterior reconstrucción con colgajo libre ALT, y que durante el postoperatorio cursó con dehiscencia en uno de los bordes del colgajo, la cual se manejó mediante curaciones. El otro paciente con dehiscencia, adulto mayor con antecedente de carcinoma escamocelular de lengua, fue llevado a hemiglosectomía y reconstrucción con colgajo libre ALT; durante el postoperatorio inmediato presentó dehiscencia del colgajo que se manejó mediante desbridamiento quirúrgico y avance del colgajo. El tercer paciente fumador que presentó complicaciones ya ha sido referido previamente en el apartado de trombosis vascular.

Una manera de solucionar el estado de anemia del paciente ha sido el uso de transfusiones. Sin embargo, según Fischer y col. la transfusión de sangre intraoperatoria se ha asociado con tasas más altas de complicaciones médicas y quirúrgicas postoperatorias, así como costos hospitalarios adicionales.<sup>(11)</sup> En este sentido, se ha recomendado restringir las transfusiones de sangre a pacientes con hemoglobina por debajo de 7 gr/dl o que estén clínicamente sintomáticos.<sup>(1)</sup> En nuestra serie, solo 1 de los 7 pacientes que recibieron transfusión en el transoperatorio tuvo pérdida del colgajo libre. Este caso, va-

rón de 74 años, ha sido descrito en la sección donde se cruzaron las variables edad y complicaciones médicas. No obstante, cabe recordar que, además de la edad avanzada, el paciente requirió hospitalización prolongada en UCI, su evolución fue tórpida y falleció.

Aunque en los estudios relacionados con los procedimientos de transferencia de tejido libre se tiende al uso de muestras grandes, en nuestra serie consideramos que pese a los 40 sujetos muestrales que la componen, el tamaño de la muestra fue una limitación, ya que es necesario un mayor número de pacientes para poder hacer más y mejores relaciones entre las variables. Metodológicamente, esta serie ha tenido la limitación de la sola descripción de un grupo de procedimientos realizados en la Clínica Los Nogales. Al ser solo descriptivo, no es posible establecer asociaciones entre las variables observadas. Aun así, la implantación de otro diseño metodológico, aunada con la ampliación de la muestra, podría optimizar los resultados de esta investigación que solo es el inicio de una amplia esfera de acción investigativa en este campo, y aun cuando solo sea descriptiva, consideramos que sus resultados son valiosos para los residentes de Cirugía Plástica en formación. Creemos también que el establecimiento de un protocolo en la esfera clínica a partir de los resultados de un nuevo estudio con una muestra mayor, con miras a optimizar el éxito de los procedimientos, tenderá a una reducción de los costos asociados a las intervenciones.

No está de más mencionar que, en el momento de realizar esta investigación, no encontramos otros estudios en el ámbito colombiano donde se describieran los resultados de reconstrucciones microquirúrgicas. Existe numerosa literatura a nivel mundial, pero poco logramos encontrar dentro del país. Esperamos que este trabajo sirva de punto de partida para numerosas futuras investigaciones en este campo.

## Conclusiones

La transferencia de tejido libre es una valiosa herramienta en la Cirugía Plástica Reconstructiva. Sin embargo, cada período del procedimiento involucra factores que probablemente influyan en el resultado. Nuestro estudio indica que la edad y el antecedente de tabaquismo son factores clave en este sentido. La identificación de los pacientes con mayor riesgo de presentar complicaciones postoperatorias requiere una evaluación preoperatoria cuidadosa, incluyendo una selección adecuada del paciente según el sistema de clasificación de estado físico propuesto por la Sociedad Americana de Anestesiólogos (ASA), cirugía previa, edad y antecedente de tabaquismo.

Consideramos que, pese a que el tamaño de nuestra muestra fue una limitación, este estudio es de gran validez ya que corrobora los datos expuestos en la literatura mundial acerca de los factores ajenos a la técnica quirúrgica relacionados con la pérdida del colgajo libre. Esperamos que la experiencia mostrada en un centro de alta complejidad colombiano sea de gran contribución para incrementar la evidencia científica sobre este tema.

## Dirección del autor

Dra. Liz Carolina Pava Becerra  
Universidad El Bosque  
Ak. 9 #131a-2, Bogotá, Colombia  
CP 110121  
Correo electrónico: liz-carolina25@hotmail.com

## Bibliografía

1. **Motakef S, Mountziaris P, Ismail I, Agag R, Patel A.** Emerging Paradigms in Perioperative Management for Microsurgical Free Tissue Transfer: Review of the Literature and Evidence-Based Guidelines. *Plast Reconstr Surg* 2015;135(1):290-299.
2. **Pattani KM, Byrne P, Boahene K, Richmon J.** What makes a good flap go bad? A critical analysis of the literature of intraoperative factors related to free flap failure: Factors Related to Free Flap Failures. *Laryngoscope*. 2010;120(4):717-723.
3. **Sylvester FM, Roco MH.** Estableciendo protocolo de apoyo en microcirugía. *Rev chil cir*. 2015;67(5):545-453.
4. **Beausang ES, Ang EE, Lipa JE, Irish JC, Brown DH, Gullane PJ, et al.** Microvascular free tissue transfer in elderly patients: the Toronto experience. *Head Neck*. 2003;25(7):549-553.
5. **Bozиков K, Arnez ZM.** Factors predicting free flap complications in head and neck reconstruction. *J Plast Reconstr Aesthet Surg*. 2006;59(7):737-742.
6. **Pohlentz P, Blessmann M, Heiland M, Blake F, Schmelzle R, Li L.** Postoperative complications in 202 cases of microvascular head and neck reconstruction. *J Craniomaxillofac Surg*. 2007;35(6-7):311-315.
7. **Choi S, Schwartz DL, Farwell DG, Austin-Seymour M, Fufran N.** Radiation therapy does not impact local complication rates after free flap reconstruction for head and neck cancer. *Arch Otolaryngol Head Neck Surg*. 2004;130(11):1308-1312.
8. **Hill JB, Patel A, Del Corral GA, Sexton KW, Ehrenfeld JM, Guillamondegui OD, et al.** Preoperative anemia predicts thrombosis and free flap failure in microvascular reconstruction. *Ann Plast Surg*. 2012;69(4):364-367.
9. **Rinker B.** The evils of nicotine: an evidence-based guide to smoking and plastic surgery. *Ann Plast Surg*. 2013;70(5):599-605.
10. **Clark JR, McCluskey SA, Hall F, Lipa J, Neligan P, Brown D, et al.** Predictors of morbidity following free flap reconstruction for cancer of the head and neck. *Head Neck*. 2007;29(12):1090-1010.
11. **Fischer JP, Nelson JA, Sieber B, et al.** Transfusions in autologous breast reconstructions: An analysis of risk factors, complications, and cost. *Ann Plast Surg*. 2014;72:566-571.